

Osteoporosis severa con fracturas vertebrales

Categoría: Casos clínicos interactivos
Publicado: Viernes, 12 Agosto 2016 21:00
Escrito por: Valeria Caacupe
Visitas: 18612

Mujer de 65 años que consulta por osteoporosis.

No refiere antecedentes de fracturas clínicas por fragilidad.

Recibió Alendronato por vía oral durante 5 años hasta 10 años previos a la consulta actual.

Refiere pérdida de 5 cm de altura desde la juventud.

Sin otros factores de riesgo para osteoporosis ni fracturas.

DXA actual:

| | DMO | T score | Z score |
|----------------|-------------------------|---------|---------|
| Columna lumbar | 0.674 g/cm ² | -4.2 | -2.2 |
| Cuello femoral | 0.580 g/cm ² | -3.3 | -1.6 |

Se solicitó radiografía de columna dorso-lumbar:

Disminución altura vertebral cuerpos vertebrales dorsales: D5, D8, D10 y D11. Biconcavidad vértebras lumbares L1 L2 L3

"El 30% de las fracturas vertebrales son asintomáticas, es decir, clínicamente silentes". Greenspan SL et al. J Clin Densitom. 2001; 4(4):373-80.

Se recomienda el estudio radiográfico de la columna dorsal y lumbar en todo paciente con osteoporosis para permitir un diagnóstico y tratamiento en forma temprana y así prevenir fracturas subsiguientes.

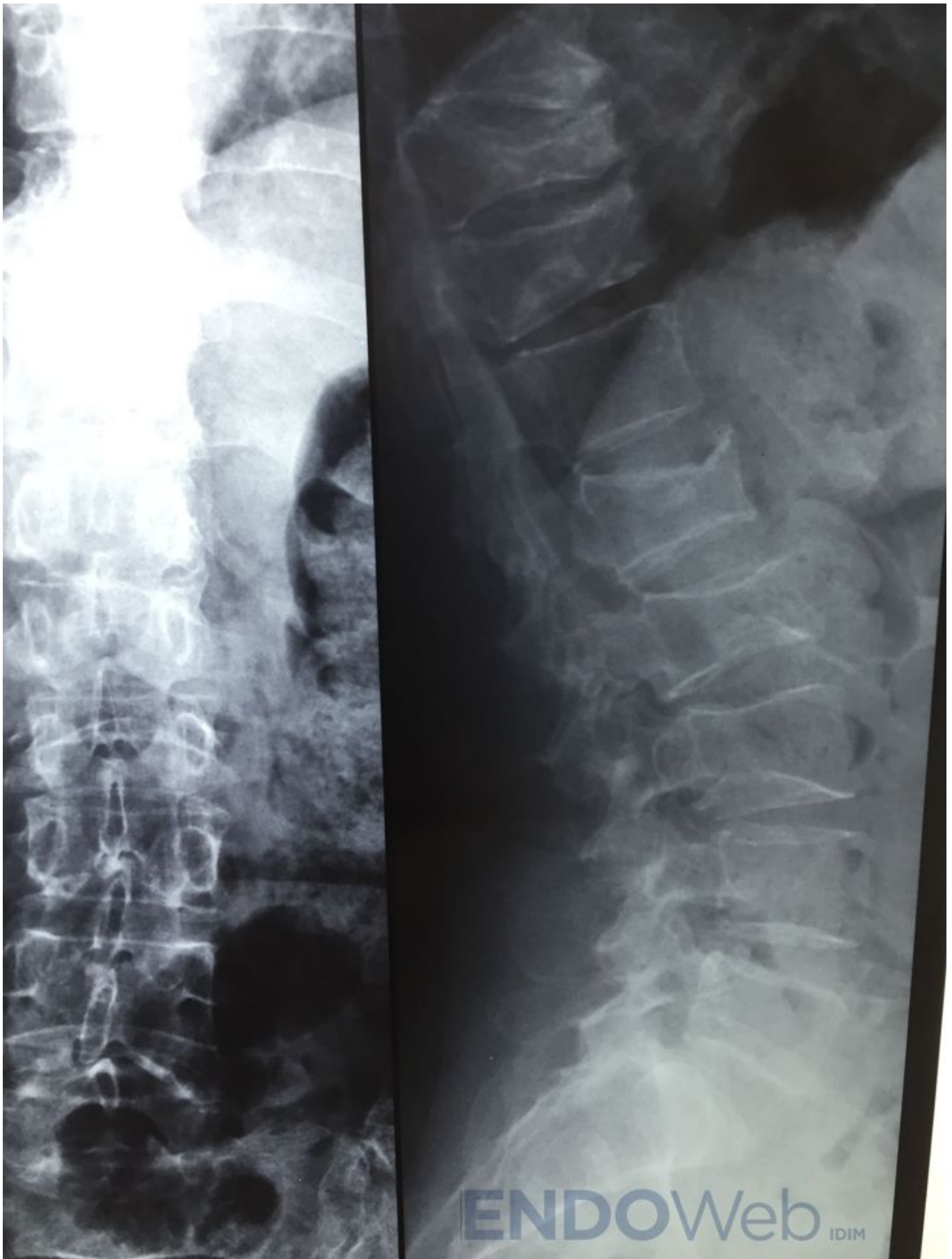
Osteoporosis severa con fracturas vertebrales

Categoría: Casos clínicos interactivos

Publicado: Viernes, 12 Agosto 2016 21:00

Escrito por: Valeria Caacupe

Visitas: 18612



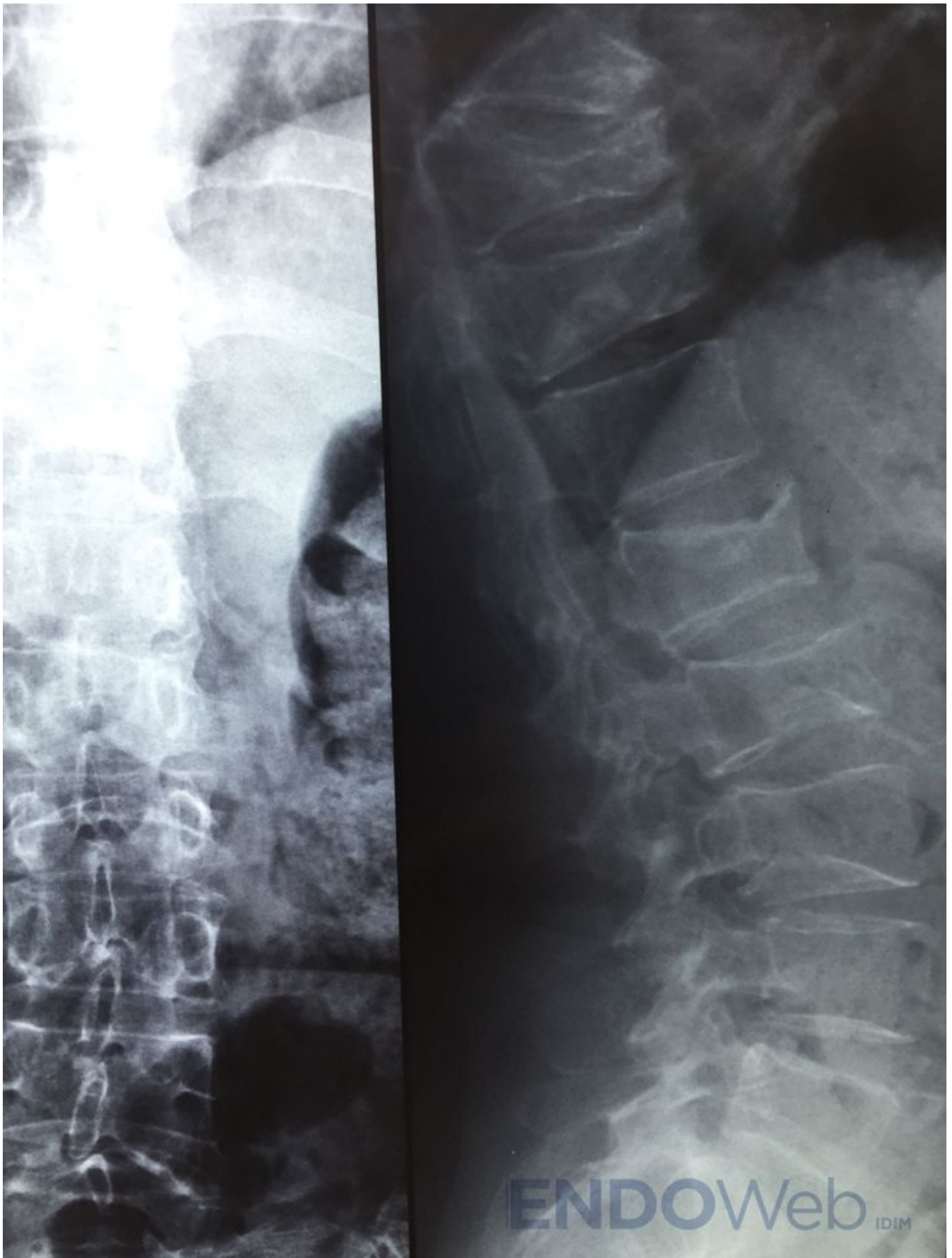
Osteoporosis severa con fracturas vertebrales

Categoría: Casos clínicos interactivos

Publicado: Viernes, 12 Agosto 2016 21:00

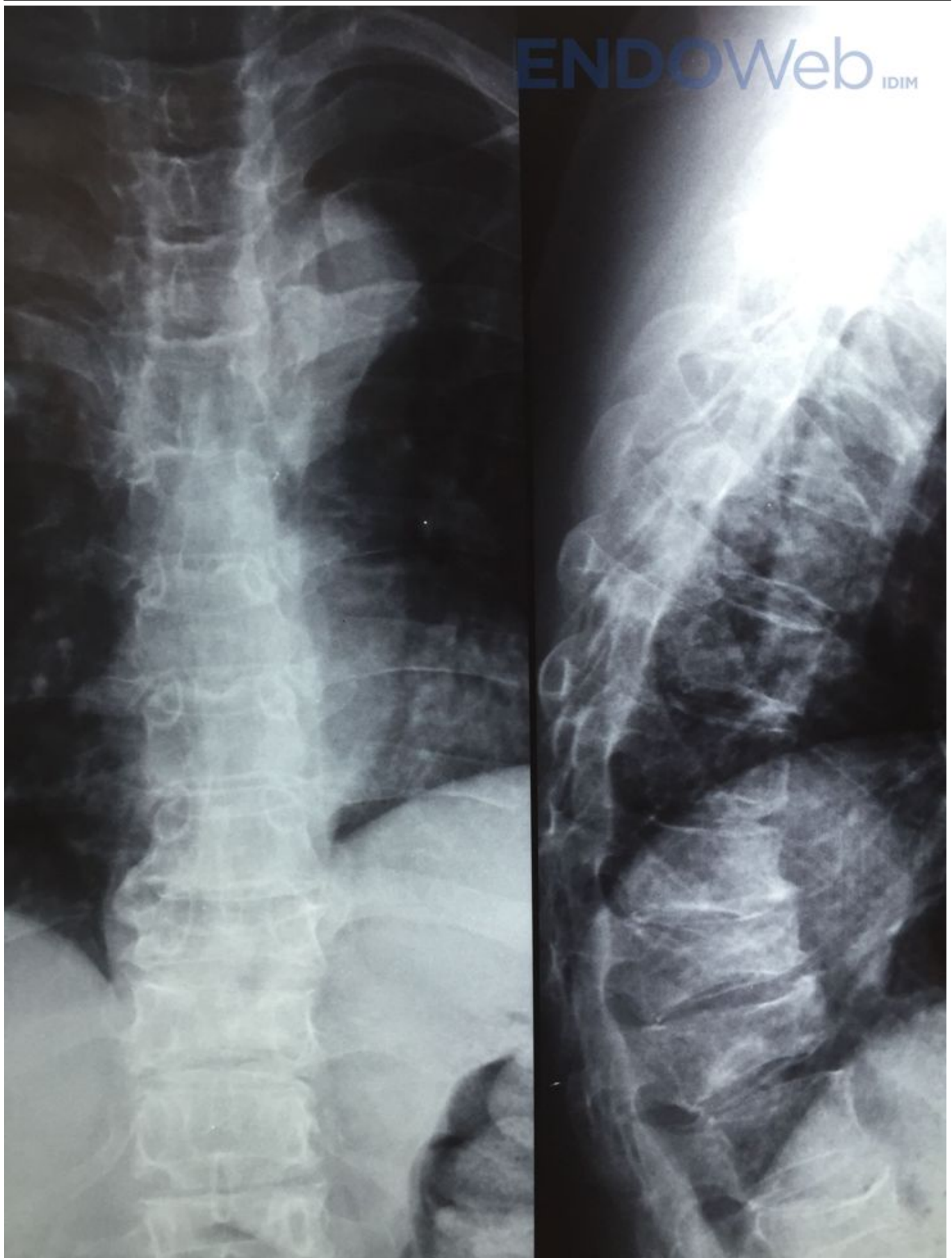
Escrito por: Valeria Caacupe

Visitas: 18612



Osteoporosis severa con fracturas vertebrales

Categoría: Casos clínicos interactivos
Publicado: Viernes, 12 Agosto 2016 21:00
Escrito por: Valeria Caacupe
Visitas: 18612



Osteoporosis severa con fracturas vertebrales

Categoría: Casos clínicos interactivos

Publicado: Viernes, 12 Agosto 2016 21:00

Escrito por: Valeria Caacupe

Visitas: 18612
