

Osteoporosis Circumscripta en la Enfermedad de Paget

Categoría: Casos clínicos interactivos
Publicado: Miércoles, 01 Marzo 2017 16:03
Escrito por: Endoweb
Visitas: 20827

Imagen osteolítica de cráneo vinculada a enfermedad de Paget

Â

VarÃ³n de 76 aÃ±os

Consulta por fosfatasa alcalina total (FAL) elevada yÂ FAL fracciÃ³n
Ã³sea (FAO) elevada de mÃ¡s de 10 aÃ±os de evoluciÃ³n

FunciÃ³n hepÃ¡tica normal.

No refiere ningÃºn dolor Ã³seo y deformidad osteoarticular.

Sin otros antecedentes relevantes. Estudios clÃnicos normales.

Â

	Laboratorio	Valor referencia
FAL	172	hasta 104
FAO	43.1	hasta 21.3 ug/L
Osteocalcina	30.2	11-43 ng/mL
Crosslaps sÃ©rico	931	304 Â± 200 pg/mL
PTHi	64	10 -65 pg/ml
25OHvitamina D	38.9	Deseable: > de 30 ng/mL
Calcemia	10.1	8,8-10,5 mg/dL
Fosfatemia	3.4	2,5-4,5 mg/dL
TSH	3.76	0.27-4.20 uUI/mL

Â

Centellograma Ã³seo

Osteoporosis Circumscripta en la Enfermedad de Paget

Categoría: Casos clínicos interactivos

Publicado: Miércoles, 01 Marzo 2017 16:03

Escrito por: Endoweb

Visitas: 20827

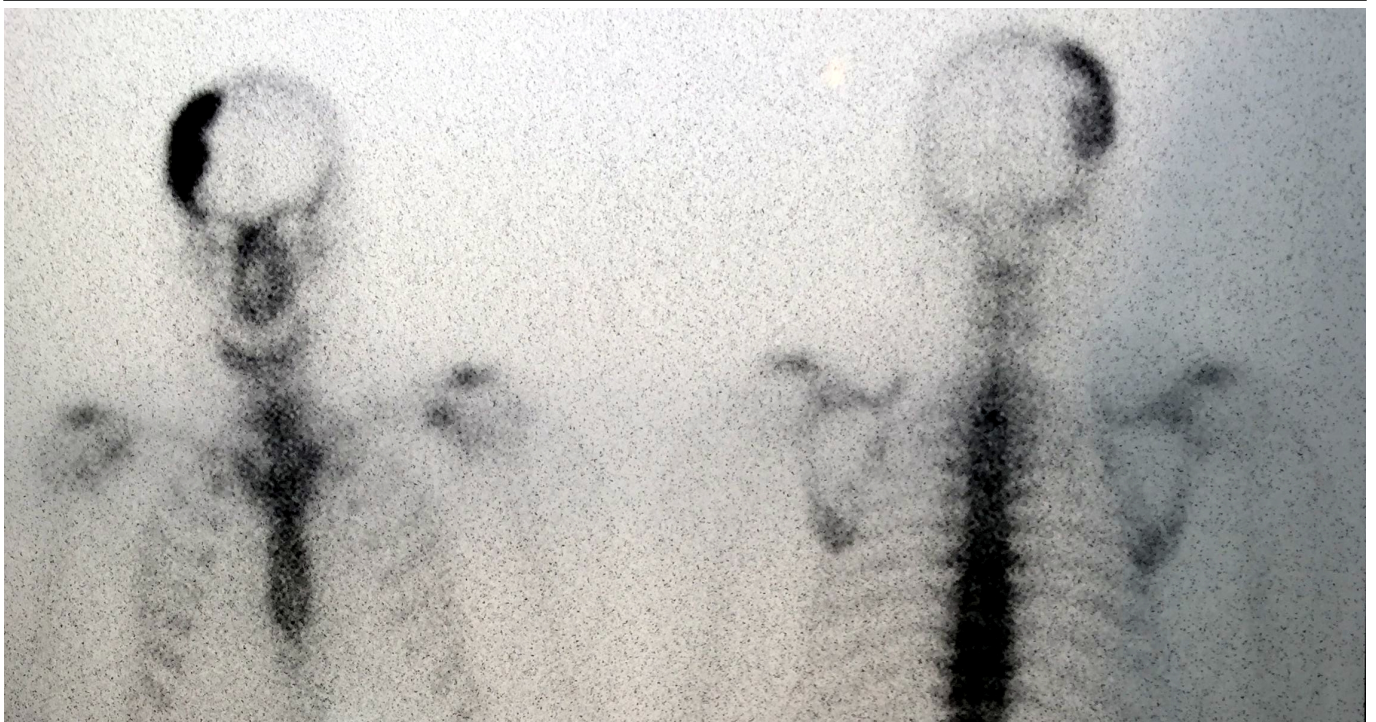


Imagen hipercaptante en calota a nivel parietal izquierdo

Â

Â

RadiografÃa de crÃ;neo

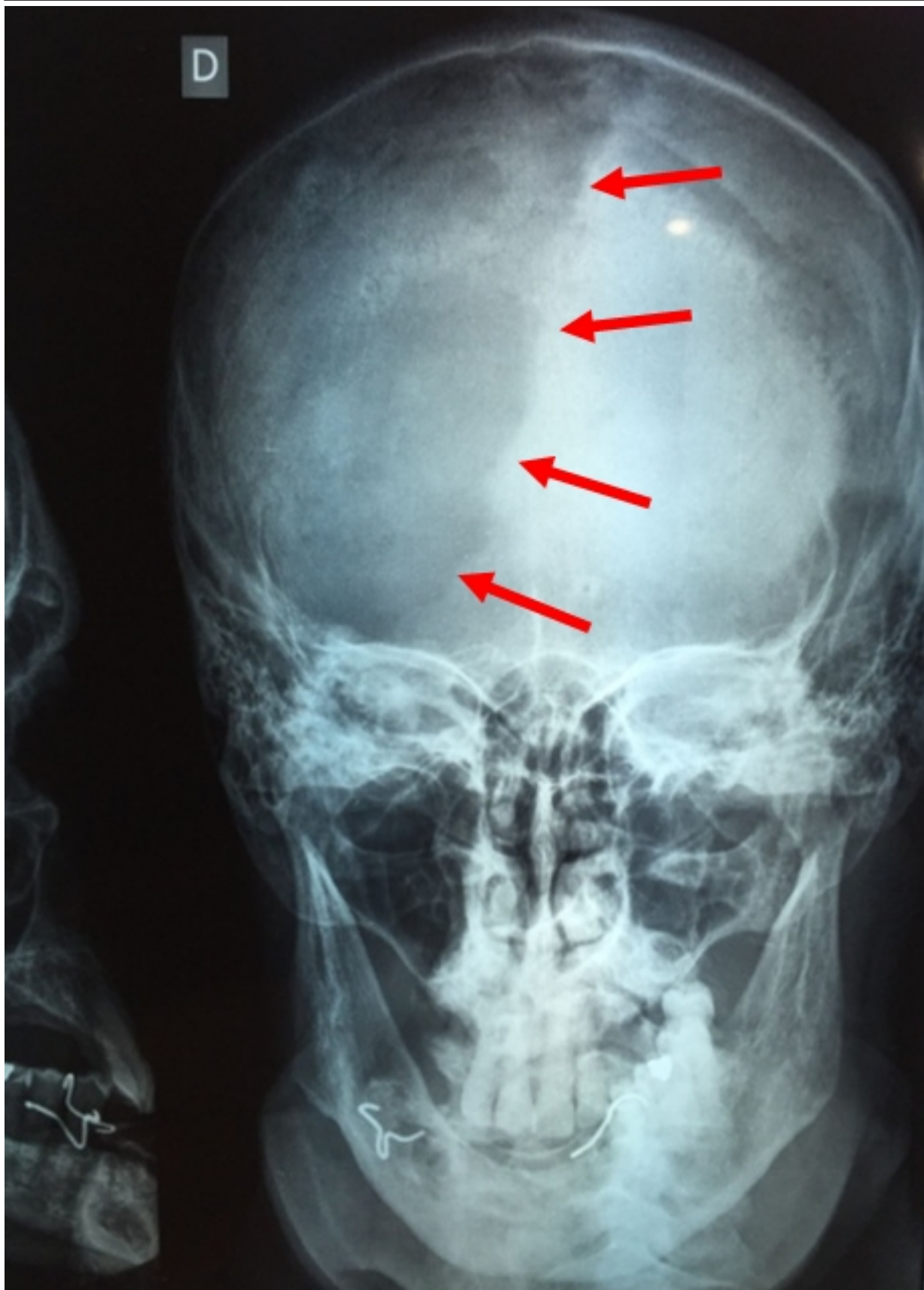Osteoporosis Circumscripta en la Enfermedad de Paget

Categoría: Casos clínicos interactivos

Publicado: Miércoles, 01 Marzo 2017 16:03

Escrito por: Endoweb

Visitas: 20827



Se observa imagen osteolítica en cráneo a nivel parietal izquierdo

Osteoporosis Circumscripta en la Enfermedad de Paget

Categoría: Casos clínicos interactivos

Publicado: Miércoles, 01 Marzo 2017 16:03

Escrito por: Endoweb

Visitas: 20827

asociada a enfermedad de Paget (fase de intensa actividad resorptiva osteoclástica), la cual se encuentra bien delimitada del hueso adyacente normal. A esta lesión se la denomina osteoporosis circumscripta. (Las flechas rojas marcan el límite externo de la lesión)

^

^

La **enfermedad de Paget (osteitis deformans)** es una enfermedad crónica y benigna que puede afectar a uno o varios huesos, y puede tener distintos grados de severidad. Se caracteriza por un remodelado óseo excesivo y anormal, con una fase activa de intensa resorción y formación ósea, mientras que la fase quiescente se asocia a disminución del recambio óseo. La forma de presentación es muy variable pudiendo ser completamente asintomática y diagnosticarse en forma incidental en un estudio radiográfico o por la evaluación de una FAL elevada; o bien manifestarse por dolor óseo, deformidades esqueléticas, pudiendo incluso presentar serias complicaciones esqueléticas, neuromusculares o cardiovasculares.

Los huesos más frecuentemente afectados incluyen la pelvis, las vértebras, el cráneo, el fémur y la tibia.

^

Singer FR, et al. Paget's Disease of Bone: An Endocrine Society Clinical Practice Guideline J Clin Endocrinol Metab, 2014, 99(12):4408-4422

^