

## Hipertiroidismo

Categoría: 1 tema en 1 minuto

Publicado: Lunes, 23 Enero 2017 15:05

Escrito por: Endoweb

Visitas: 31071

---

Cuadro clínico, causas, diagnóstico

# Hipertiroidismo

Categoría: 1 tema en 1 minuto

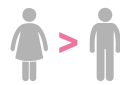
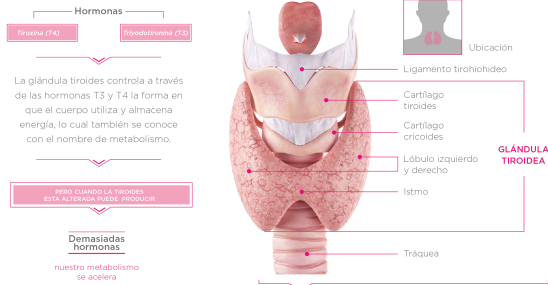
Publicado: Lunes, 23 Enero 2017 15:05

Escrito por: Endoweb

Visitas: 31071

## Glándula TIROIDES

— Hipertiroidismo —



Las mujeres son de **5 a 8 veces** + propensas a padecer **disfunción tiroidea** que los hombres

DIAGNÓSTICO BIOQUÍMICO	Tiroxina sérica (TSH)	Tiroxina (T4) Triiodotironina (T3)
Hipertiroidismo sub-clínico	↓	normales
Hipertiroidismo manifiesto	↓	↑

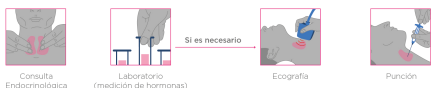### CUADRO CLÍNICO: Signos y síntomas

- Generales**  
Fébriles de peso pese a aumento del apetito, intolerancia al calor, polidipsia.
- Piel y faneras**  
Aumento de la sudoración, piel caliente y húmeda.
- Neuromuscular**  
Temblor, nerviosismo, ansiedad, fatiga, debilidad muscular, trastorno del sueño, disminución en la capacidad de concentración, hiperactividad, hiperreflexia.
- Cardiovascular**  
Palpitaciones, taquicardia, pulso irregular, HTA sistólica.
- Pulmonar**  
Disnea.
- Gastrointestinal**  
Aumento del tránsito intestinal, náuseas, vómitos, diarreas.
- Ocular (E.de Graves)**  
Diplopía, edema palpebral, dolor retroorbitario, inyección conjuntival, proptosis, retracción palpebral, quemosis, oftalmoplejía.
- Reproducción**  
Alteraciones del ciclo menstrual.

### CAUSAS

	CAUSA	MECANISMO FISIOPATOLÓGICO
Con captación de Iodo radiactivo normal o aumentada	Enfermedad de Graves.	Anticuerpo anti receptor de TSH (TRAB).
	Adenoma pituitario productor de TSH o Resistencia pituitaria a las hormonas tiroideas.	Secreción inapropiada de TSH.
	Tumores trofoblásticos (Coriocarcinoma o Mola Hidatiforme), Hiperemesis gravídica.	Exceso de gonadotropina coriónica.
Con captación de Iodo radiactivo disminuida	Adenoma hiperfuncionante, Bocio multinodular, Hipertiroidismo familiar no autoinmune.	Mutaciones activantes del receptor de TSH o de la subunidad alfa de la proteína G.
	Tiroiditis silente (no dolorosa), Tiroiditis postparto, Tiroiditis sub-aguda (dolorosa) (De Quervain), Inducido por drogas (Amiodarona, Litio, Interferón α), Tiroiditis supurativa aguda, Tiroiditis por radiación.	Autoinmune, Viral, Toxicidad por drogas, Bacteriana o fúngica, Radiación.
Fuente extra-tiroidea de hormonas	Hipertiroidismo iatrogénico o facticio.	Dosis excesiva de hormonas tiroideas.
	Struma ovarii, Metástasis funcionantes de cáncer de tiroides.	Hiperproducción ectópica de hormonas tiroideas.
Exposición a Iodo elevada	Hipertiroidismo inducido por Iodo (Amiodarona, contraste radiográfico, Iodo)	Efecto Jod-Basedow.

### DIAGNÓSTICO



## Hipertiroidismo

Categoría: 1 tema en 1 minuto

Publicado: Lunes, 23 Enero 2017 15:05

Escrito por: Endoweb

Visitas: 31071

---

